Klinische, hormonelle und cytogenetische Befunde bei ungewöhnlichen Formen von Gonadendysgenesie

von

Katarina Novak, geb. Fechtig

aus

Sotin

1980

Digitized by the Internet Archive
in 2026

https://archive.org/details/IA41546211_0073

Aus der Cnopf'schen Kinderklinik Nürnberg

Leitender Arzt: Priv. Doz. Dr. med. H. U. Tietze

Klinische, hormonelle und cytogenetische Befunde bei ungewöhnlichen Formen von Gonadendysgenesie

INAUGURAL - DISSERTATION

zur Erlangung der Doktorwürde

der Medizinischen Fakultät

der Friedrich-Alexander-Universität

Erlangen-Nürnberg

vorgelegt

von

Katarina Novak, geb. Fechtig

aus

Sotin

Gedruckt mit Erlaubnis der Medizinischen Fakultät
der Universität Erlangen-Nürnberg

UNIV.
LEIDEN
BIBL.

Dekan: Prof.Dr.W.Kersten

Referent: Priv.Doz.Dr.med.H.U.Tietze

Korreferent: Prof.Dr.K.Stehr

Tag der mündlichen Prüfung: 08.12.1980

Gewidmet meinen Kindern

Inhaltsverzeichnis:

	Seite
Einleitung	2 - 4
Kasuistiken	5 - 16
Diskussion	17 - 24
Zusammenfassung	25 - 28
Photos	29 - 34
Tabellen	35 - 37
Graphiken	38 - 45
Literaturangaben	46 - 51
Danksagung	52
Lebenslauf	53 - 54

H. H. TURNER (37) beschrieb 1938 erstmals ein Syndrom von sexuellem Infantilismus, Minderwuchs, Flügelfell und Cubitus valgus bei jungen Frauen. Vier Jahre später zeigten ALBRIGHT und Mitarb. (1), daß dem sexuellen Infantilismus bei diesem Syndrom eine primäre Ovarial-Insuffizienz zugrunde liegt. An der Stelle des Ovars fand man bei diesen Patientinnen weißliche Bindegewebsstreifen, die keine Follikel enthielten, sogenannte "streak"- (Streifen-) Gonaden. Es wurde auch von Agonadismus gesprochen.

Erst 1956 zeigten POLANI und Mitarb. (31), daß der BARR-Test (3) negativ ist. Daß dieser Befund dem Vorhandensein von nur einem einzigen X-Chromosom entspricht wurde erst durch die Chromosomenanalyse endgültig gesichert (12).
Später konnte dann mittels Chromosomenanalyse gezeigt werden, daß die meisten Patientinnen mit dem klinischen Bild eines Turner-Syndromes tatsächlich den Karyotyp 45 XO, also eine Monosomie X aufwiesen (11,12,16). Daneben fand man XO/XX Mosaike. Das klinische Bild war in diesen Fällen meist durch eine abgeschwächte Turner-Symptomatik gekennzeichnet (10,15,25,32).
Eine Sonderform stellt das Turner-Syndrom bei XO/XY-Karyotyp dar. Hier finden sich neben Minder-

wuchs, dysplastischen Zeichen und sexuellem Infantilismus oft Virilisierungen, die sich mindestens in einer Clitoris-Hypertrophie manifestieren, oft besteht ein Sinus urogenitalis (5,24,34). Die Gonaden können dabei das Bild einer streak-Gonade bieten, nicht selten findet man aber bei der XO/XY Gonadendysgenesie auf einer Seite eine "Turner-Gonade" auf der anderen Seite eine dysgenetische Gonade, die Hodengewebe enthält (asymmetrische Gonadendysgenesie).

Neben den geschilderten numerischen Gonosomen-Aberrationen führen auch Deletionen des zweiten X-Chromosoms zur Gonadendysgenesie mit Turner-Symptomatik. Von der X-chromosomalen Gonadendysgenesie mit Turner-Syndrom muß die "reine" Gonadendysgenesie mit 46 XX oder 46 XY abgetrennt werden. Patientinnen mit "reiner" Gonadendysgenesie sind <u>nicht minderwüchsig</u> sondern haben häufig sogar einen eunuchoiden Hochwuchs (24,11). Sie weisen auch nicht die für das Turner-Syndrom charakteristischen Symptome auf.

Neben den geschilderten <u>typischen</u> Erscheinungsformen der Gonadendysgenesie findet man in Einzelfällen Besonderheiten in der Gonadenfunktion, im Chromosomen-

befund und im klinischen Bild.

Über drei derartige Fälle, die das breite Spektrum der Erscheinungsformen bei der Gonadendysgenesie beleuchten, soll im Folgenden berichtet werden.

Kasuistiken

Pat. A. C., geb. 18.05.1961

Anamnese: Beide Eltern, Süditaliener, sind klein: die Mutter mißt 149,5 cm, der Vater 148,5 cm. Die 17jährige Schwester der Patientin ist 143,6 cm groß. Die Geburtslänge und das Geburtsgewicht der Patientin sind nicht bekannt. Im Alter von 11 Jahren trat bei der Patientin die Menarche ein. Die Cyclen waren zunächst unregelmäßig, die Menstruationsblutungen verlängert und verstärkt. In der letzten Zeit ziemlich regelmäßige vierwöchige Cyclen, Dauer der Menstruationsblutung drei bis vier Tage. Die Vorstellung beim Arzt erfolgte wegen Minderwuchs.

Befund: Das 15 1/2jährige Mädchen weist mit einer Länge von 130,9 cm gegenüber dem Mittelwert der deutschen Altersnorm eine Unterlänge von 35 cm (!) auf. Das Gewicht beträgt 49 kg, bezogen auf die Längenentwicklung besteht ein Übergewicht von 22 kg. Der Körperbau ist untersetzt, der Hals kurz. Am Stamm finden sich zahlreiche Pigmentnaevi. Die Patientin weist eine kräftige Mamma-Entwicklung auf, im Bereich der bestehenden Fettbrust ist beidseits ein mannsfaustgroßer Brustdrüsenkörper ab-

grenzbar. Die Pubesbehaarung entspricht in etwa dem Stadium IV nach TANNER, sie ist spärlich. Das Genitale ist, abgesehen von einer leichten Hypoplasie der kleinen Labien, normal weiblich. (Abb.1,2)

Untersuchungsergebnisse:

Die psychologische Untersuchung wurde mit folgenden Untersuchungsmethoden durchgeführt.

1. HAMBURG-WECHSLER-Intelligenztest für Erwachsene (HAWIE)
2. Aufmerksamkeits-Belastungstest nach BRICKENKAMP
3. Thematischer Apperzeptionstest nach MURRAY (TAT)

Im HAWIE erzielt sie einen IQ von 76, kein Unterschied zwischen Verbal- und Handlungsteil. Im Einzelergebnis zeigt sie, daß sie fähig ist zu abstrahieren und logisch zu denken. Dieses Resultat weist darauf hin, daß sie mehr leisten könnte, wenn sie intelligenzmäßig gefördert würde. Ihre Sprachschwierigkeiten dürften sich negativ auf das Testergebnis ausgewirkt haben. Die Patientin kann ihre Aufmerksamkeit nicht lenken. Sie ist gehemmt und unsicher. S^e wirkt mißerfolgorientiert. Sie vermag nicht sich mit ihrer Umwelt aktiv auseinander-

zusetzen. Ihre Grundstimmung ist depressiv gefärbt. Sie sieht sich selbst eher isoliert, erwartet von ihrer Umgebung verstärkt Zuneigung. Ihrer Geschlechtsrolle steht sie positiv gegenüber.

Die Röntgenaufnahme der Hand ergibt eine altersgemäße Ossifikation, die Epiphysenfugen sind definitiv geschlossen. Die Form des Handskelettes ist unauffällig.

Die Röntgenaufnahme der Kniegelenke zeigt eine stärkere Ausbildung der medialen Condyli der Femura und eine Abschrägung der medialen Gelenkflächen der Tibiaköpfe nach medial, rechts mit exostosenartiger Ausziehung (KOSOWICZ'sches Zeichen, 28).
Für ein Vitium cordis finden sich weder klinisch noch im EKG Hinweise. Das i.v.-Urogramm ergibt außer einem etwas verplumpten Nierenhohlraumsystem links keine Auffälligkeiten.

Kerngeschlechtsbestimmung (BARR-Test, 3): Das X-Chromatin in der Mundschleimhaut ist negativ.

Die Chromosomenanalyse an Lymphozyten zeigt den für ein Turner-Syndrom charakteristischen Karyotyp 45 XO.

Hormonbefunde:

		Normalwerte
im Urin:		
Gesamtoestrogene	33 µg/24 h	(5 - 100 µg/24 h)
17-OHCS	17,7 mg/24 h	(3 - 15 mg/24 h)
Pregnantriol	3,1 mg/24 h	(bis 4 mg/24 h)
im Serum:		
Oestradiol	156 pg/ml	(70 - 550 pg/ml)
LH basal ++	4,6 ng/ml	(1,9 ± 0,9 ng/ml)
LH nach LH-RH-Gabe ++	11,4 ng/ml	(6,7 ± 4,7 ng/ml)
STH während Insulin-Belastung maximal	4,8 ng/ml	(7 - 30 ng/ml)
STH nach Arginin-Belastung maximal	14,4 ng/ml	(8 - 38 ng/ml)
TSH	3,8 uU/ml	(0 - 3,8 µU/ml)
T-3-Index	0,93	(0,87 - 1,13)
T-4-RIA	9,5 ug/100 ml	(5,0 - 13,7 µg/100 ml)

+ = Die Chromosomenanalyse wurde dankenswerterweise vom Humangenetischen Institut der Universität Erlangen durchgeführt.

++ = Vergleiche Tabelle.

Der Vaginalabstrich zeigt einen deutlichen Oestrogen-Effekt: es finden sich fast ausschließlich karyopyknotische, eosinophile Oberflächenzellen.

Bei der Laparatomie finden sich ein birnengroßer Uterus, normale Tuben und beidseits in Ovarstellung Gonaden, die eher Ovarien als typischen Turner-Gonaden entsprechen. Die linke Gonade weist eine kirschkerngroße, cystische Vorwölbung auf.

Histologisch (Prof. Dhom, Universität Homburg/Saar) weisen die Gonaden ein fibrös-zelliges Stroma mit vereinzelten Primordialfollikeln auf. In der linken Gonade ist ein ausgereifter Follikel mit Einblutungen in der Umgebung zu sehen, in der rechten Gonade findet sich ebenfalls ein ausgereifter Follikel. (Abb.3,4)

In der Fibroblastenkultur aus Gewebe sowohl der rechten als auch der linken Gonade ergab sich ein Karyotyp 45 XO. Auch in Hautbiopsie und Faszie ergaben sich eine durchgehende Monosomie X.

Abschließende Diagnose:
Durchgehende Monosomie X mit follikelhaltigen Gonaden und spontanen Menstruationen.

Pat. K. E., geb. 24.09.1958

Anamnese: Die Mutter mißt 165 cm, der Vater 174 cm. Die Patientin wies bei der Geburt, die 3 Wochen vor dem errechneten Termin erfolgte, eine Länge von 48 cm und ein Gewicht von 2 650 g auf. Wegen primärer Amenorrhoe im Alter von 16 1/2 Jahren cyclische Oestrogen-Gestagen-Behandlung, die zu Hormon-Entzugsblutungen führt, nach Beendigung der Therapie keine Menstruationen mehr. Im Alter von 17 1/2 Jahren erstmals Vorstellung in der Klinik wegen Minderwuchs.

Befund: Das 17 2/12 Jahre alte Mädchen weist mit einer Länge von 144,5 cm die Größe einer 10 1/2-Jährigen auf. Das Gewicht beträgt 43,5 kg, bezogen auf die Längenentwicklung besteht ein Übergewicht von 9 kg. Der Körperbau ist untersetzt. Es besteht eine leichte Mamma-Entwicklung, die etwa dem Stadium III nach TANNER entspricht. Die Pubesbehaarung ist spärlich, in ihrer Ausdehnung etwa dem Stadium III - IV nach TANNER entsprechend. Auffallend ist eine Subluxationsstellung in beiden Handgelenken (MADELUNG'sche Deformität). Das Genitale ist normal weiblich, die Clitoris nicht vergrößert. (Abb.5,6)

Untersuchungsergebnisse:

Psychologischer Befund:

HAWIE IQ 86.

Es zeigt sich eine leichte intellektuelle Minderbegabung (Verbalteil 81, Handlungsteil 86) vor allem in abstrakt-logischem Denken, bessere Leistungen im Praktischen. Ihre Interessengebiete liegen bei Hauswirtschaft und Handarbeit, mehr noch bei Sport, Tanzen, Tieren, Beschäftigung mit Kindern.

TAT: ausreichende soziale Reife.

Das Kleinsein kann durch gute soziale Integration verarbeitet werden. Ihre geschlechtliche Abnormalität versteht sie nur als solche, daß durch die Operation Kinderlosigkeit bleibt. Dies versucht sie gleich praktisch zu verarbeiten, sie will ein oder mehrere Kinder adoptieren.

Die Röntgenaufnahme der Hand ergibt mit einem Knochenalter von 13 1/2 Jahren eine Ossifikationsverzögerung um gut 3 1/2 Jahre. Prospektive Endgröße 148-150 cm.

Beim BARR-Test ist in keiner der 200 ausgewerteten Zellen der Mundschleimhaut ein BARR-Körperchen nachweisbar (Chromatin negativ).

Die Chromosomenanalyse ergibt einen normal "männlichen" Karyotyp 46 XY.

Hormonbefunde:

		Normalwerte
im Urin:		
Gesamtoestrogene	8 µg/24 h	(5 - 100 µg/24 h)
17-OHCS	6,6 mg/24 h	(3 - 15 mg/24 h)
17-Ketosteroide	9,4 mg/24 h	(6 - 15 mg/24 h)
Testosteron	11,2 µg/24 h	(3 - 13 µg/24 h)
Ges.-Gonadotropine (Bioassay)	16-48 MUU	(Erw. 6-50, vor der Pubert. unter 6 MUU)
im Serum:		
Testosteron basal	34-39 ng/100 ml	(30 - 95 ng/100 ml)
nach Gonadotropingabe	33-40 ng/100 ml	(2,5 x Ausgangswert)
LH basal	11 ng/ml	(1,7 ± 0,7 ng/ml)
nach LH-RH-Gabe maximal	26 ng/ml	(6,7 ± 4,7 ng/ml)
STH während Insulin-Belastung maximal	17,6 ng/ml	(über 7 ng/ml)
Plasma-Cortisol während Insulin-Belastung max.	18,7 µg/100 ml	(über 20 ug/100 ml)
TSH	3,6 uU/ml	(0 - 3,8 µU/ml)
T-3-Index	0,9	(0,87 - 1,13)
T-4-RIA	5,7 ug/100 ml	(5,0 - 13,7 µg/100 ml)

Hormonale Cytodiagnostik: Im Vaginalabstrich präpuberales Zellbild.

Bei der rektalen Untersuchung ist ein pflaumengroßer Uterus zu tasten.

Die Laparatomie in der Universitäts-Frauenklinik Erlangen ergibt ein weibliches inneres Genitale mit Uterus, Tuben und weißlichen, streifenförmigen Gonaden. Die linke Gonade weist einestecknadelkopfgroße, die rechte eine erbsgroße gelbliche Verdickung auf. Beide Gonaden und der Uterus werden entfernt. Die Histologie der Gonaden ergibt dysgenetische Gonaden, die in den verdickten Bezirken männliche Strukturen, z.T. mit Zeichen maligner Entartung (Gonadoblastom) zeigen. (Abb.7)

In der Fibroblastenkultur aus Gonadengewebe findet sich, im Gegensatz zu dem Befund in den Lymphozyten, ein Gonosomenmosaik: 91 % der ausgewerteten 100 Fibroblasten weisen eine Monosomie X auf, nur 9 % haben den Karyotyp 46 XY. In den Zellen der Haarwurzelscheide sind fluoreszierende Körperchen = X-Chromatin positiv (25 %) gefunden worden, ebenfalls in den Lymphozyten (44 %).

Abschließende Diagnose:

Gonadendysgenesie mit Gonadoblastom bei einem Mädchen mit normalem "männlichen" Karyotyp (46 XY) in den Lymphozyten und XO/XY-Mosaik in den Gonaden.

Pat. B. S., geb. 21.06.1962

Anamnese: Die Mutter mißt 147,0 cm, der Vater 166,8 cm.
Die Patientin habe bei der Geburt, die am errechneten Termin spontan erfolgte, eine Länge von 52 cm und ein Gewicht von 3 450 g aufgewiesen. Wegen fehlender Pubertätsentwicklung wurden außerhalb bereits hormonelle Untersuchungen durchgeführt, die für eine Gonadeninsuffizienz sprachen. Eine daraufhin veranlaßte und im Humangenetischen Institut der Universität Erlangen durchgeführte Chromosomenanalyse ergab in der Blutkultur einen normalen "weiblichen" Karyotyp (46 XX).

Befund: Das 16 4/12 Jahre alte Mädchen weist mit einer Länge von 150 cm gegenüber dem Mittelwert der Altersnorm eine Unterlänge von 14 cm auf. Das Gewicht beträgt 45,5 kg, bezogen auf die Längenentwicklung besteht ein Übergewicht von 6 kg. Eine Mamma-Entwicklung ist nicht vorhanden. Die Pubesbehaarung ist spärlich, sie entspricht in etwa dem Stadium II nach TANNER. Dysplastische Zeichen sind nicht vorhanden. Die inneren Organe sind ohne pathologischen Befund. (Abb.8,9)

Untersuchungsergebnisse:

Die Röntgenaufnahme der Hand ergibt mit einem Knochenalter von ca. 12 1/2 Jahren eine Ossifikationsverzögerung um fast 4 Jahre. Die prospektive Endgröße beträgt ca. 157 cm (± 2 cm).

Im BARR-Test ist in 40 % der Zellen der Mundschleimhaut und in 80 % der Zellen der Haarwurzeln (bei je 100 ausgewerteten Zellen) ein BARR-Körperchen nachweisbar.

Hormonbefunde:			Normalwerte
im Urin:			
Gesamtoestrogene	2	µg/24 h	(5 - 100 µg/24 h)
17-OHCS	8,6	mg/24 h	(3 - 15 mg/24 h)
17-Ketosteroide	7,0	mg/24 h	(6 - 15 mg/24 h)
Ges.-Gonadotropine (Bioassay)	96,0	MUU	(6-50 MUU/24 h für Erw., unter 6 MUU/ 24 h vor d. Pubert.)
im Serum:			
Oestradiol	108	pg/ml	(70 - 550 pg/ml)
Testosteron	28	ng/100 ml	(30 - 95 ng/100 ml)
LH-basal	7,9	ng/ml	(1,7 ± 0,7 ng/ml)
nach LH-RH-Gabe	33,3	ng/ml	(6,7 ± 4,7 ng/ml)
HGH-basal	9,3	ng/ml	
TSH	2,1	µU/ml	(0 - 3,8 µU/ml)
T-3-Index	1,07		(0,87 - 1,13)
T-4-RIA	9,5	ug/100 ml	(5,0 - 13,7 ug/100 ml)

Hormonale Cytodiagnostik: Im Vaginalabstrich präpuberales Zellbild, kein Oestrogen-Effekt.

Bei der Laparatomie findet sich ein inneres weibliches Genitale mit einem kleinfingerstarken, 4 cm langen Uterus, normalen Tuben und zwei datteln-kernartigen, 2 cm langen, weißlich-gelblichen Gonaden von auffallend derber Konsistenz. (Abb. 10). Es wird beidseits eine Probeexcission aus den Gonaden durchgeführt. Histologisch handelt es sich um follikelfreie Gonaden vom Typus der streak-Gonade (Prof. Dhom, Pathologisches Institut der Universität Homburg/Saar).

Die Fibroblastenkultur aus Gonadengewebe ergibt beidseits einen normalen weiblichen Karyotyp (46 XX), ebenso die Fibroblastenkultur aus Unterhautgewebe.

Abschließende Diagnose:
"Reine" Gonadendysgenesie (SWYER-Syndrom) mit Minderwuchs bei Entwicklungsverzögerung und mit familiärem Minderwuchs.

Diskussion:

Die drei vorgestellten Patientinnen stellen innerhalb des in der Einleitung geschilderten Rahmens der verschiedenen Formen der Gonadendysgenesie insofern eine Besonderheit dar, als bei ihnen der Chromosomenbefund in den Lymphocyten in gewissem Gegensatz zum klinischen Bild steht.

Die Patientin A.C. weist mit einer Monosomie X den charakteristischen Chromosomenbefund des "klassischen" Turner-Syndromes auf. Ihre hormonelle Ovarialfunktion ist jedoch fast normal - der LH-RH-Test ergibt im Gegensatz zu den Befunden bei "klassischen" Turner-Patientinnen nur leicht erhöhte stimulierte Werte. (Graphik 1, Tab. 1). Bei ihr setzte im Alter von 11 Jahren spontan die Menarche ein. Es bestehen jetzt - ohne hormonelle Substitutions-Behandlung - stabile Cyclen mit regelmäßigen Menstruations-Blutungen. Sie hat fast normal ausgebildete sekundäre Geschlechtsmerkmale. In den Gonaden dieser Patientin konnten sogar reife Follikel nachgewiesen werden. Die gute Ovarialfunktion dieser Patientin ist umso erstaun-

licher, als auch in den Fibroblasten des Gonadengewebes eine Monosomie X gefunden wurde. Für ein lokales XO/XX-Mosaik, wie es für Patientinnen mit einer Monosomie X in den Lymphocyten und mit relativ guter Ovarialfunktion diskutiert wird (10,16,24,32), ergab sich also kein Anhalt. Eine Fertilität der Patientin A.C. erscheint auf Grund der erhobenen hormonellen Befunde und der Histologie der Gonaden nicht ganz ausgeschlossen. Immerhin liegen Beobachtungen über 7 Schwangerschaften bei 5 Patientinnen mit Monosomie X (in den Lymphocyten) vor. Dabei kam es fünfmal zur Geburt eines gesunden Kindes, zweimal zu einer Totgeburt (2,9,26).

Bezüglich Längen- und Gewichtsentwicklung unterscheidet sich die Patientin A.C. nicht von Mädchen mit "klassischem" Turner Syndrom (Vergl. Graphik 2,6), bei denen es ja mit zunehmendem Alter zu zunehmendem Übergewicht kommt. Vergleicht man die Längenentwicklung der Patientin A.C. dagegen mit der Längenentwicklung einer Gruppe von Mädchen mit XO/XX-Mosaik (abgeschwächte Turner-Symptomatik), so liegt unsere Patientin deutlich unter den gleichaltrigen Mädchen dieser Gruppe (Graphik 3).

Diese Patientinnen mit XO/XX-Mosaik zeigen im übrigen wie die Patientinnen mit "klassischem" Turner-Syndrom (Monosomie X) mit zunehmendem Alter zunehmenden Längenrückstand und zunehmendes Übergewicht (Graphik 6,7). Da Minderwuchs und Adipositas der Turner-Patientinnen im physiologischen Pubertätsalter (9 - 16 Jahre) besonders deutlich werden und da diese Patientinnen einen sexuellen Infantilismus zeigen, könnte man versucht sein, einen Zusammenhang zwischen anormaler Längen- und Gewichtsentwicklung und gestörter Gonadenfunktion herzustellen. Die gute Gonadenfunktion bei unserer Patientin A.C. hat aber nicht dazu geführt, daß ihre Längenentwicklung besser ist als bei Turner-Patientinnen mit sexuellem Infantilismus. Dies unterstützt die Auffassung, daß der Minderwuchs bei der Monosomie X durch die Gonosomen-Anomalie selbst und nicht durch die gestörte Gonadenfunktion bedingt ist (4,16,24,32).

Die Patientin K.E. hatte in den Lymphocyten den "männlichen" Karyotyp XY. Da sie phänotypisch weiblich war, einen Uterus und Tuben (MÜLLER'sche Strukturen) hatte und die Gonaden hormonell insuffizient waren, wurde zunächst eine XY-

Gonadendysgenesie vermutet. Wie in der Einleitung dargestellt, sind Patientinnen mit diesem Krankheitsbild nicht minderwüchsig, sie wiesen auch keine sonstigen Turner-Stigmata auf (11,24). Unsere Patientin K.E. war aber minderwüchsig, untersetzt und hatte eine MADELUNG'sche Deformität. Diese Anomalie wird außer bei der Dyschondrosteose (einer primären Skelettanomalie, 20,23) eigentlich nur beim Turner-Syndrom gesehen (28). Nun fand sich bei dieser Patientin in den Fibroblasten aus Gonadengewebe der Karyotyp XO/XY, wobei der Karyotyp 45 X weit überwog (91 %, vergl. Tab. 2). Bei diesem Mädchen korreliert das klinische Bild also mehr mit dem Chromosomen-Befund in den Gonaden-Fibroblasten, als mit dem Chromosomen-Befund in den Lymphocyten. Der Fall ist auch allein wegen des Nachweises eines unterschiedlichen Karyotyps in verschiedenen Körpergeweben interessant. Über derartige Beobachtungen wurde erst vereinzelt berichtet (14).

In der Längenentwicklung als auch in der Gewichtsentwicklung entsprach die Patientin ganz einer Vergleichsgruppe von Patientinnen mit einem XO/XY-Mosaik in den Lymphocyten (Graphik 4,5,8). Wie oben schon

erwähnt, wurde die Gonadeninsuffizienz bei der Patientin an Hand des pathologischen LH-RH-Testes (Graphik 1) und auf Grund der Cytologie des Vaginalabstriches festgestellt (Tab. 3). Die Oestrogen-Ausscheidung im Urin lag im unteren Normbereich (für Frauen), obgleich bei dieser Patientin dysgenetisch männliche Keimdrüsen vorlagen. Für die Beurteilung der hormonellen Gonadenfunktion bei Mädchen hat sich uns die Cytodiagnostik des Vaginalabstriches als aussagekräftiger erwiesen als die Oestrogen-Bestimmung im Serum und Urin.

Unabhängig davon, ob ein XO+XY-Mosaik oder eine XY-Gonadendysgenesie vorliegt, ist das Entartungsrisiko von dysgenetischen Gonaden sehr hoch. Dies hängt offensichtlich nur davon ab, ob ein X-Chromosom vorhanden ist oder nicht (6,18). Bei Vorhandensein eines Y-Chromosomes und dysgenetischen Gonaden beträgt das Entartungsrisiko ca. 30 % und eine Gonadektomie ist immer indiziert (5,18,21,30,32). Aus diesem Grund wurde auch bei der Patientin K.E. die Gonadektomie durchgeführt. Die Richtigkeit dieser Maßnahme zeigte sich in dem Nachweis von Gonadoblastomgewebe in den exstir-

pierten Gonaden. Ein Gonadoblastom besteht aus drei Zelltypen, die sich von Keimzellen, den Keimsträngen und vom Mesenchym herleiten (21). Das Gonadoblastom entspricht dem Typ III der Gonozytom-Einleitung nach TETER (21), es kann zu einer Oestrogen- oder zu einer Androgenbildung fähig sein.

Bei der Patientin B.S. hatten Minderwuchs und sexueller Infantilismus an eine Gonadendysgenesie denken lassen. Überraschenderweise wurde aber in den Lymphocyten keine Monosomie X und kein X/XX oder X/XY-Mosaik, sondern ein normaler weiblicher Karyotyp (46 XX) gefunden. Nun haben GOLDSTEIN und Mitarb. (14) 1977 erstmals über eine Patientin mit Turner-Symptomatik und normalem weiblichen Karyotyp in den Lymphocyten berichtet, bei dem in den Fibroblasten aus Keimdrüsengewebe ein X/XX-Mosaik gefunden wurde. Eine derartige Situation erschien auch bei unserer Patientin möglich. Die Fibroblastenkultur aus Gonadengewebe der Patientin B.S. ergab aber den gleichen Befund wie in den Lymphocyten, nämlich den Karyotyp XX. Bei der XX-Gonadendysgenesie findet man ja normalerweise keinen Minder-

wuchs, wie in der Einleitung betont wurde. Der Minderwuchs der Patientin war also ätiologisch ungeklärt. Ein Mangel an Wachstumshormon oder an Schilddrüsenhormon konnte durch entsprechende Laboruntersuchungen ausgeschlossen werden.

In der Längenentwicklung ist dieses Mädchen deutlich größer als Vergleichsgruppen von XO, XO/XX oder XO/XY-Mosaik-Patientinnen (Graphik 2,3,4,5). Man muß bei dieser Patientin den Minderwuchs sicherlich im Rahmen der familiären Kleinwüchsigkeit sehen: Die Mutter mißt nur 148,5 cm, der Vater 149,5 cm ("konstitutioneller" Minderwuchs).

Zur Beurteilung der hormonellen Gonadenfunktion hat sich bei der Patientin B.S., ebenso wie bei den anderen beiden vorgestellten Patientinnen, der LH-RH-Test als besonders aussagekräftig erwiesen (Graphik 1, Tab. 1). Mit diesem Test kann man schon vor der Pubertät eine hormonelle Gonadeninsuffizienz nachweisen (17). Vor allem ist es dringend erforderlich, vor der Einleitung einer hormonellen Substitutions-Therapie mit Oestrogenen die hormonelle Leistungsfähigkeit der Gonaden zu

prüfen (LH-RH-Test). Es wäre ein großer Fehler durch die hormonelle Substitutions-Therapie eine hormonelle Eigenleistung der Gonaden zu unterdrücken, wie sie z.B. unsere Patientin A.C. zeigt (36). Als wenig brauchbar zur Beurteilung der hormonellen Leistungsfähigkeit der Keimdrüsen erwies sich das Oestradiol im Serum, das bei der Patientin B.S. einen normalen Wert ergab, obgleich die Laparatomie klassische streak-Gonaden beidseits zeigte. Die hormonelle Ovarialinsuffizienz war praktisch komplett, beim LH-RH-Test unterschied sich die Patientin nicht von typischen Turner-Patientinnen (Graphik 1).

Zusammenfassung:

Es wird über drei Patientinnen mit einer ungewöhnlichen Form der Gonadendysgenesie berichtet:

1. Eine Patientin mit Monosomie X und follikelhaltigen, hormonell relativ leistungsfähigen Gonaden, wobei auch in den Keimdrüsen eine Monosomie X nachgewiesen wurde.

2. Eine Patientin mit Turner-Symptomatik und normal männlichem Karyotyp in den Lymphocyten, aber einem XO/XY-Mosaik (91 % XO, 9 % XY!) im Gonadengewebe. Das klinische Bild mit einem ausgeprägten Minderwuchs und MADELUNG'scher Deformität korreliert dabei besser mit dem Chromosomenbefund in den Gonaden als mit dem in den Blutzellen. Die dysgenetischen Gonaden zeigen bereits Zeichen maligner Entartung (Gonadoblastom).

3. Eine Patientin mit XX-Gonadendysgenesie und Minderwuchs. Hier fand sich auch in den streak-Gonaden ein normal weiblicher Chromosomensatz (46 XX). Der Minderwuchs dieser Patientin steht offenbar in keinem Zusammen-

hang mit der Gonadendysgenesie, er ist offensichtlich konstitutionell bedingt (Größe der Mutter 147 cm!).

Die Breite des klinischen Bildes sowie der hormonellen und cytogenetischen Befunde bei der Gonadendysgenesie wird anhand der drei Patientinnen demonstriert. Zur Beurteilung der hormonellen Leistungsfähigkeit der Gonaden eignet sich nach den vorgelegten Befunden offensichtlich am besten die Bestimmung des luteinisierenden Hormones der Hypophyse vor und nach Stimulierung mit LH-RH, zum Nachweis einer eventuellen Oestrogenproduktion am besten die hormonale Cytodiagnostik (Vaginalabstrich).
Bezüglich der Längenentwicklung wurden die Patientinnen mit einer Gruppe von sieben Turner-Patientinnen (Monosomie X) und mit sechs Patientinnen mit einem XO/XX-Mosaik und fünf Patientinnen mit einem XO/XY-Mosaik (in den Lymphocyten) verglichen. Zur Beurteilung des LH-RH-Testes werden neben fünf Turner-Patientinnen fünfzehn endokrinologisch gesunde Mädchen im Alter von 11 - 15 Jahren herangezogen.
Bei fehlender Übereinstimmung zwischen klinischem Bild und Chromosomenbefund in den Lymphocyten ist eine Chromosomenbestimmung in Keimdrüsengewebe indi-

ziert, da in Gonadengewebe und Blutzellen unterschiedliche Zellinien vorliegen können. Auf diese Weise konnte bei Patientin Nr. 2 das klinische Bild erklärt werden. Die mit den Befunden in der Peripherie (Blutzellen) übereinstimmenden Chromosomenbefunde in den Gonaden der Patientin mit Monosomie X und der Patientin mit XX-Gonadendysgenesie zeigen, daß auch Keimdrüsen ohne Nachweis einer XX-Zellinie eine relativ gute hormonelle und generative Leistungsfähigkeit (Ausbildung reifer Follikel) haben können und umgekehrt Gonaden mit nachgewiesenem normalen weiblichen Karyotyp (46 XX) follikelfreie und hormonell leistungslose streak-Gonaden sein können.

Auf Grund der Tatsache, daß sich der Chromosomenbefund in den Gonaden von dem in den Blutzellen unterscheiden kann, wie bei Patientin Nr. 2 demonstriert, wird gefordert, daß bei einer Patientin mit dem klinischen Bild einer Gonadendysgenesie und Virilisierungs-Erscheinungen auch bei Fehlen einer XY-Zellinie in den Lymphocyten (XO oder XX Karyotyp) eine Chromosomenanalyse aus Gonadengewebe durchgeführt werden muß. Es könnte sein, daß nur in den Gonaden eine Y-Zellinie nachweisbar ist. Dann wäre wegen des hohen Entartungsrisikos bei

XY-Zellinie und Gonadendysgenesie eine Gonadektomie indiziert. Das hohe Entartungsrisiko bei dieser Konstellation konnte bei Patientin Nr. 2 demonstriert werden, die Gonaden dieser Patientin zeigten histologisch bereits Zeichen einer malignen Entartung.



Abb.: 1

Patientin A.C.

Untersetzter Minderwuchs, keine auffälligen Turner-Stigma.

Abb.: 2

Patientin A.C.

Mit Schwester und Eltern, die ebenfalls minderwüchsig sind.

Abb.: 3

Patientin A.C.

Kollabierter reifer Follikel mit

Umblutungen.

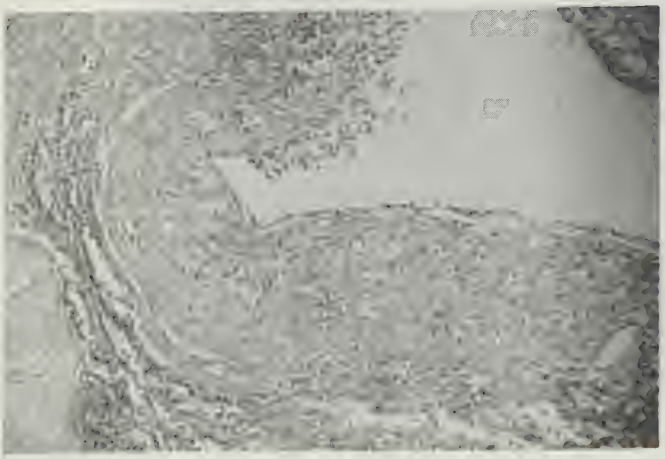

Abb.: 4

Patientin A.C.

Gleicher Befund wie Abb.: 3, nor-

maler Wandaufbau eines reifen Follikels.



Abb.: 5

Patientin K.E.

Mit untersetztem Minderwuchs, spärlicher Pubesbehaarung und geringfügiger Mamma-Entwicklung.

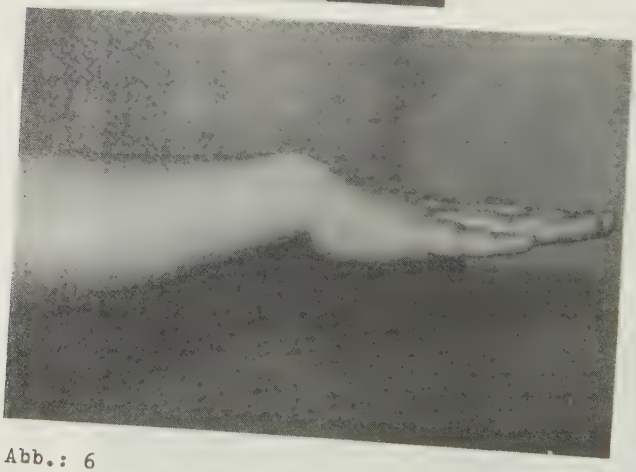

Abb.: 6

Patientin K.E.

Bayonett-Stellung durch Subluxation des Handgelenkes (MADELUNG'sche Deformität)

Abb.: 7

Patientin K.E.

Histologisches Bild der Gonade.

Rundliches Tumor-Gonadoblastom.



Abb.: 8
Patientin B.S.
Fehlende Pubertätsentwicklung, leicht viriler Habitus.

Abb.: 9
Patientin B.S.
Im Vergleich zu einer gesunden Alterskameradin deutlicher Minderwuchs der Patientin.



Abb.: 10

Patientin B.S.

Operationssitus. Weißliche streak-
Gonaden beidseits (durch Halte-
fäden angeschlungen).

Tabelle 1

LH - RH - Test

	- 5'	0'	30'	
Kontrollen				LH
(n = 15)				
Mittelwert	1,9	1,7	6,7	ng/ml
SEM	0,2	0,2	1,2	ng/ml
SD	0,9	0,7	4,7	ng/ml
Turner-Syndrom				
(n = 5)				
Mittelwert	10,1	8,9	40,2	ng/ml
SEM	1,4	1,0	0,62	ng/ml
SD	3,1	2,4	1,4	ng/ml
A.C.	3,5	4,6	9,0	ng/ml
	7,4	7,2	13,2	ng/ml
K.E.	10,0	11,0	26,0	ng/ml
B.S.	8,5	7,3	33,3	ng/ml

Tabelle 2

Cytogenetische Befunde bei drei Patientinnen mit ungewöhnlichen Formen von Gonadendysgenesie

Patient	Phänotyp	Barr-Test	Lymphocytenkultur	Gonadenbiopsie	Gewebebiopsie
A.C.	weiblich	negativ	Karyotyp 45 XO	rechts und links Karyotyp 45 XO	Haut und Fascie Karyotyp 45 XO
K.E.	weiblich	negativ	Karyotyp 46 XY	rechts und links 91% 45 XO 9% 46 XY	
B.S.	weiblich	positiv	Karyotyp 46 XX	rechts und links Karyotyp 46 XX	Unterhautgewebe 46 XX

Tabelle 5

Alter, Größe, wesentliche hormonelle Befunde und histologisches Bild der Gonaden unserer drei Patientinnen

Patient	Alter	Größe	LH-RH-Test	Vaginalabstrich	Gonadenhistologie
A.C.	15 1/2 J.	130 cm	basal 4,6 ng/ml nach LH-RH-Gabe: max. 11,4 ng/ml	deutlicher Oestrogen-Effekt	fibrös-zelliges Stroma mit vereinzelten Primordial-follikeln
K.E.	17 J.	145 cm	basal 11 ng/ml nach LH-RH-Gabe: max. 26 ng/ml	kein Oestrogen-Effekt, praepuberales Zellbild	dysgenetische Gonaden teils männliche Strukturen, z.T. mit maligner Entartung (Gonadoblastom)
B.S.	16 1/2 J.	150 cm	basal 7,9 ng/ml nach LH-RH-Gabe: max. 33,3 ng/ml	kein Oestrogen-Effekt	follikelfreie Gonaden vom Typus der streak-Gonade

Graphik 1

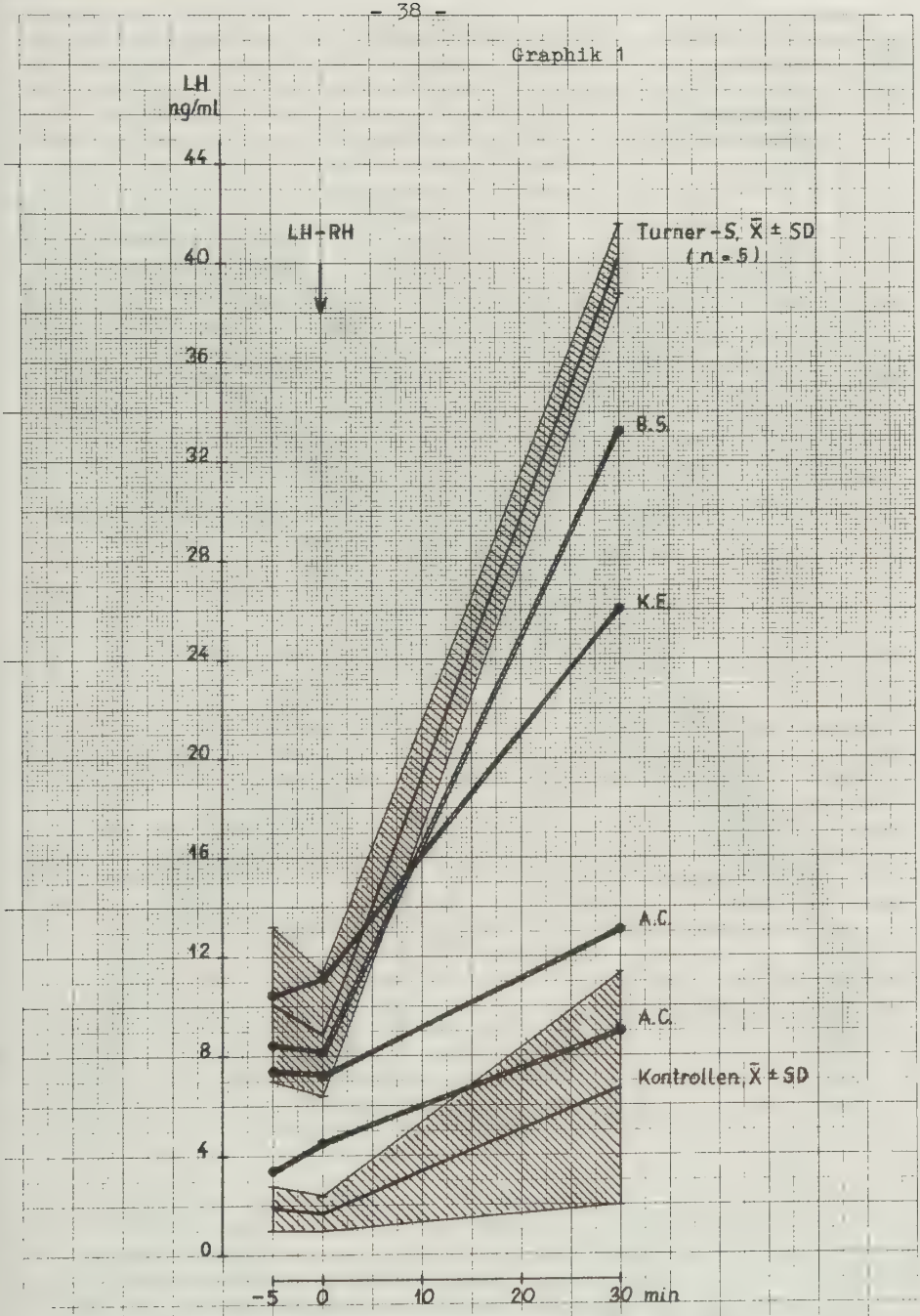
LH
ng/ml
44
40
36
32
28
24
20
16
12
8
4
0
LH-RH
Turner-S. X̄ ± SD
(n = 5)
B.S.
K.E.
A.C.
A.C.
Kontrollen X̄ ± SD
-5
0
10
20
30 min

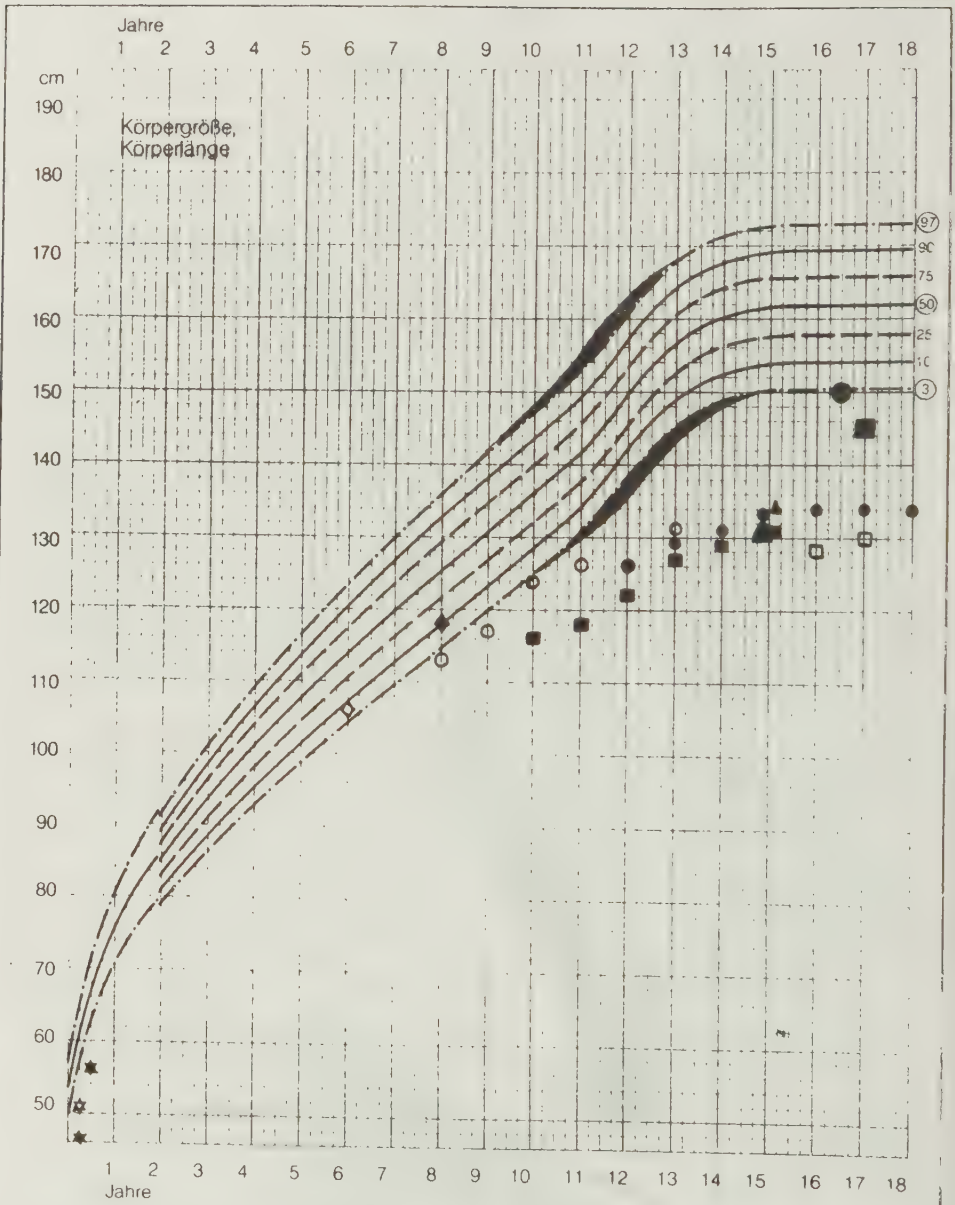

Längeentwicklung unsere 3 Pat. im Vergleich zur Längeentwicklung von 7 Pat. mit dem klinischem Bild eines klasischen Turner-Syndroms und Monosomie X in den Lymphozyten

Jede Pat. der Vergleichsgruppe ist durch ein schwarzes Symbol gekennzeichnet. Die roten Symbole stellen unsere 3 Pat. dar.
A.C. ▲ K.E. ■ B.S. ●

Mädchen

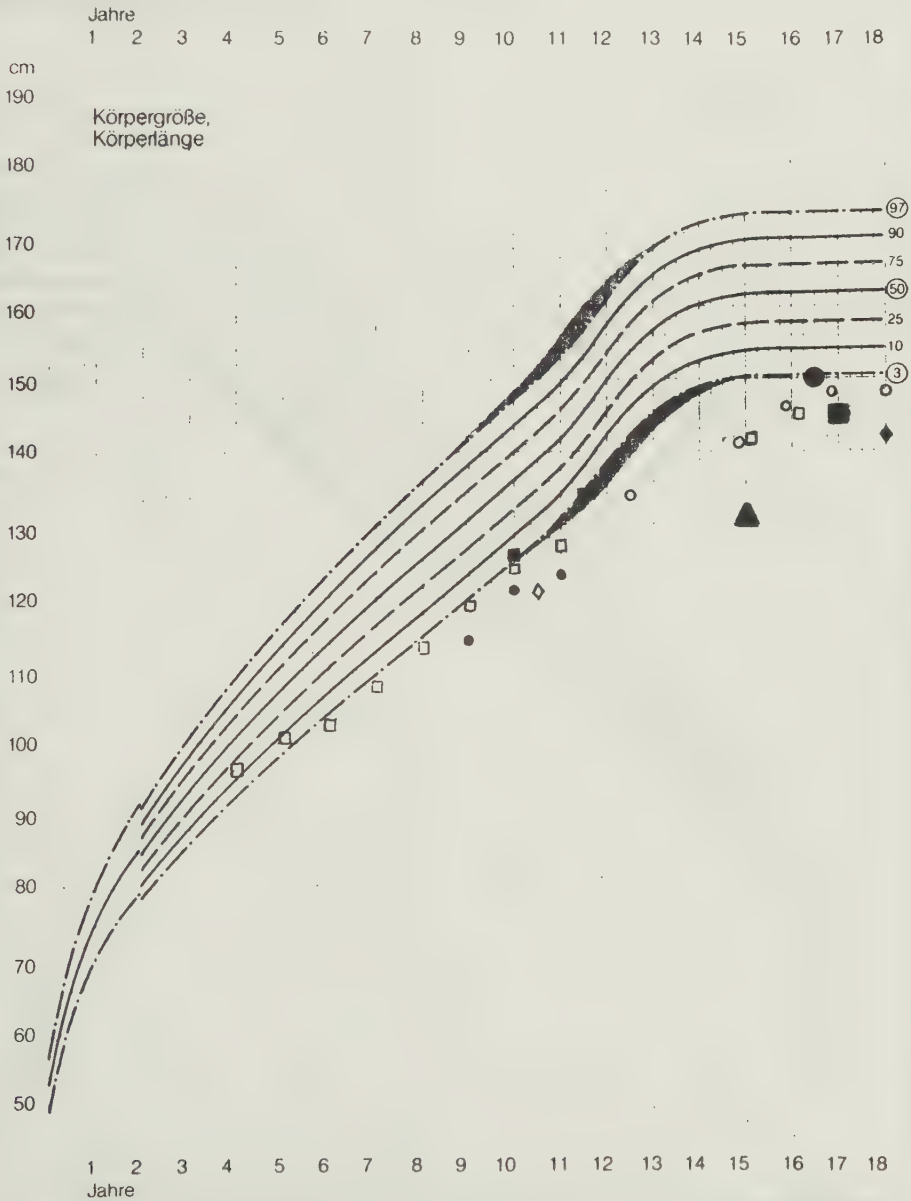

Längeentwicklung unserer 3 Pat. im Vergleich zur Längeentwicklung von 6 Mädchen mit XX/XO Mosaik und abgeschwächter Turner Symptomatik

Jedes Mädchen der Vergleichsgruppe ist durch ein schwarzes Symbol gekennzeichnet. Die roten Symbole stellen unsere 3 Pat. dar.

A.C. ▲ K.E. ■ B.S. ●

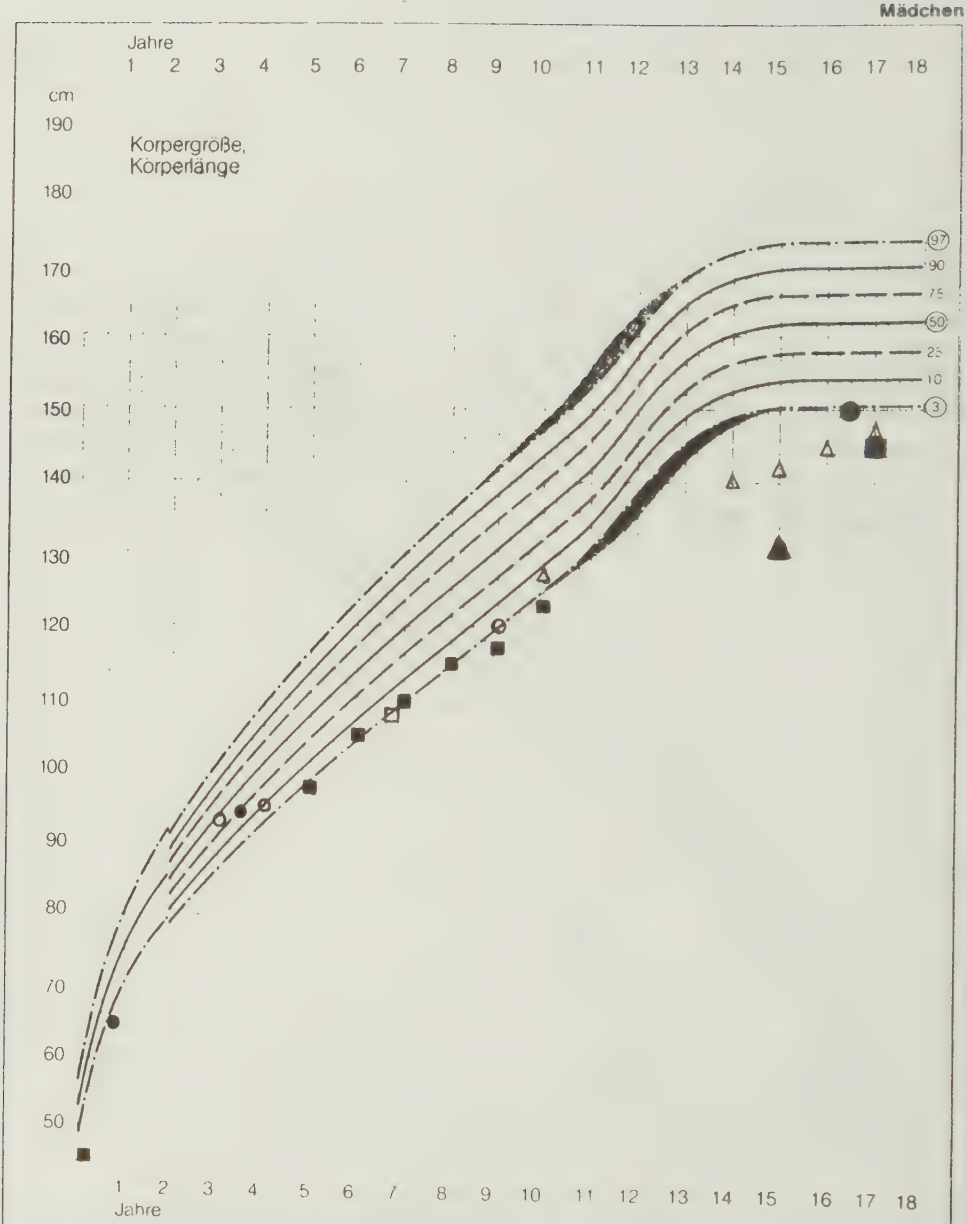

Längeentwicklung unsere 3 Pat. im Vergleich zur Längeentwicklung von 5 Kindern mit XO/XY Mosaik eingetragen in ein normales Wachstumskanal für für Mädchen.

Jedes Kind der Vergleichsgruppe ist durch ein schwarzes Symbolgekennzeichnet. Die roten Symbole stellen unsere 3 Pat. dar.

A.C. ▲ K.E. ■ B.S. ●

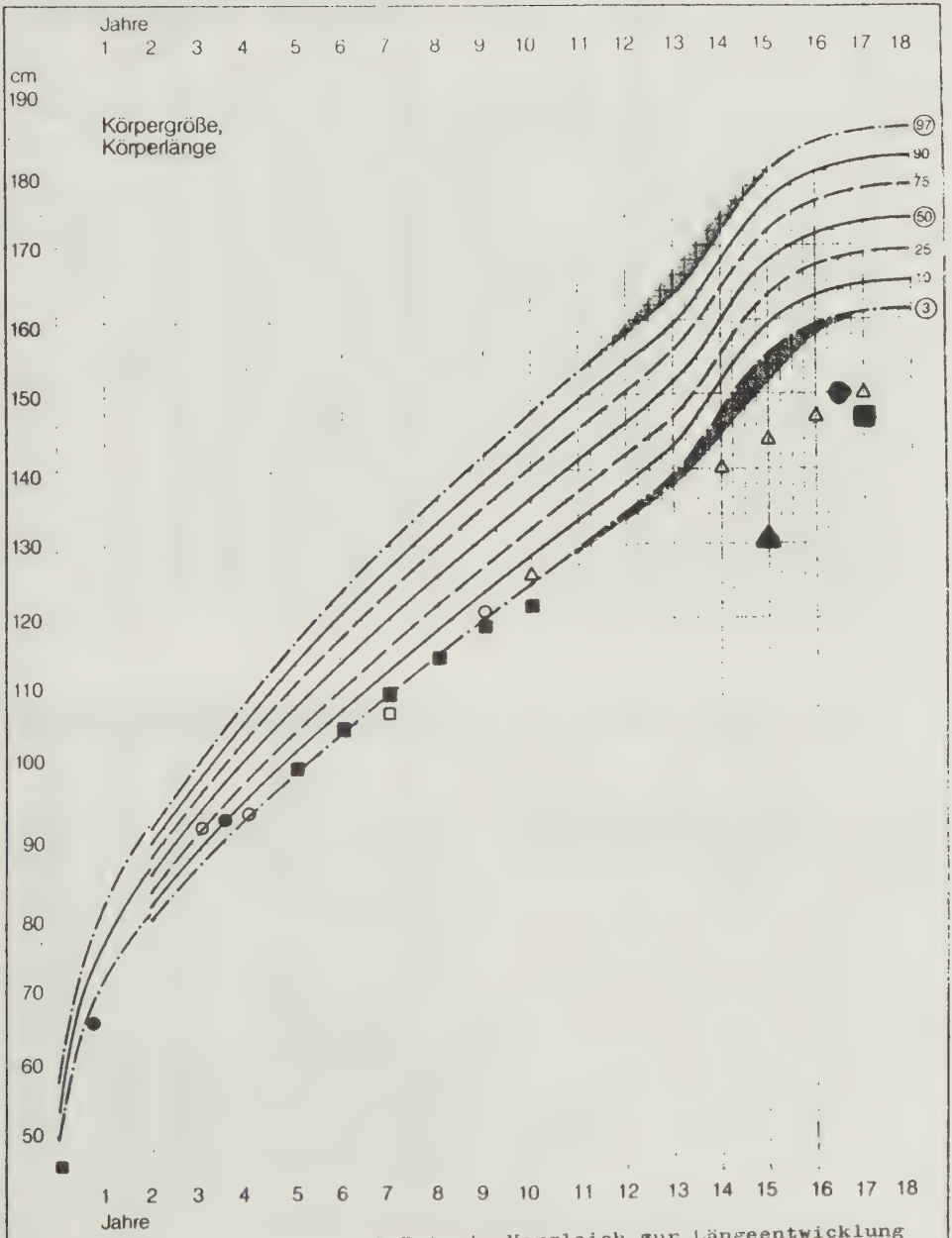

Längeentwicklung unserer 3 Pat. im Vergleich zur Längeentwicklung von 5 Kindern mit XO/XY Mosaik eingetragen in ein normales Wachstumskanal für Jungen.

Jedes Kind der Vergleichsgruppe ist durch ein schwarzes Symbol gekennzeichnet. Die roten Symbole stellen unsere 3 Pat. dar.

A.C. ▲ K.E. ■ B.S. ●

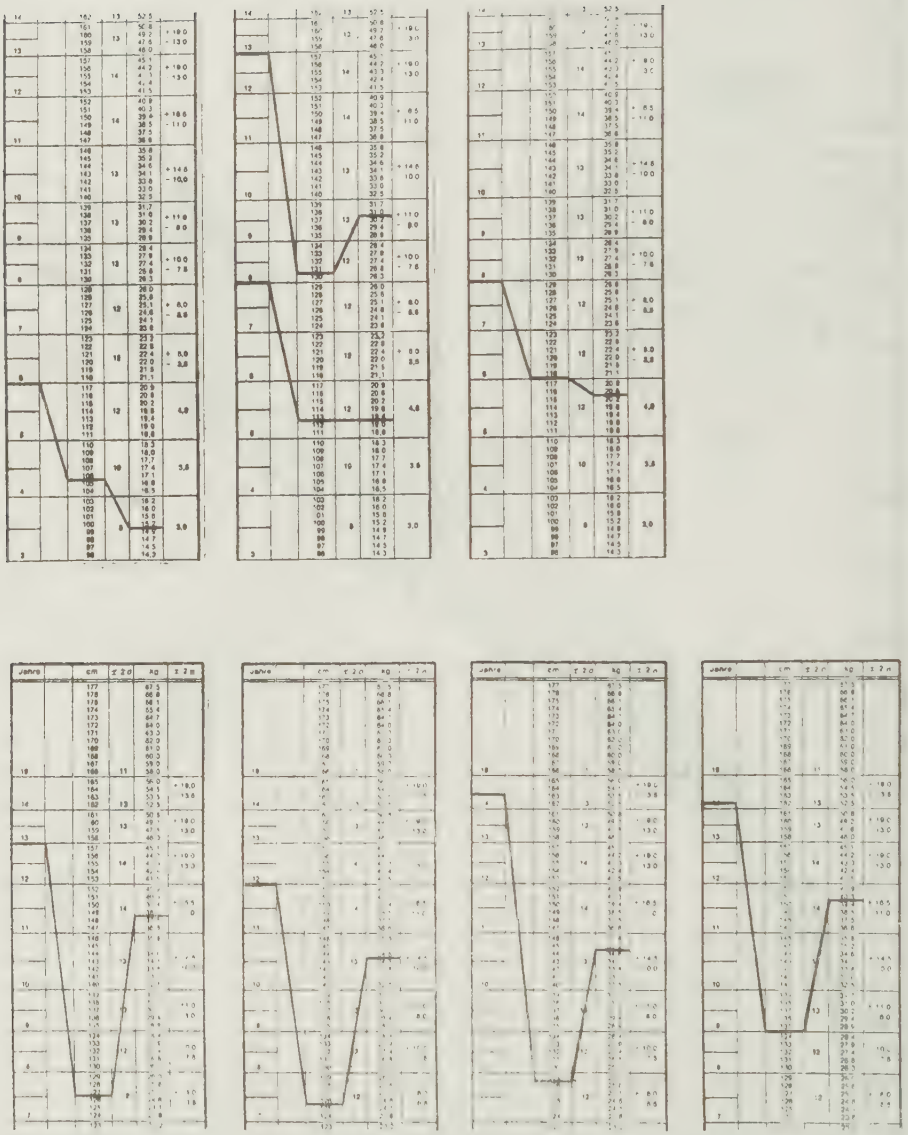

Länge- und Gewichtsentwicklung bei Mädchen mit Turner Syndr
Zunehmender Längenrückstand und zunehmendes Übergewicht mit
zunehmendem Alter.

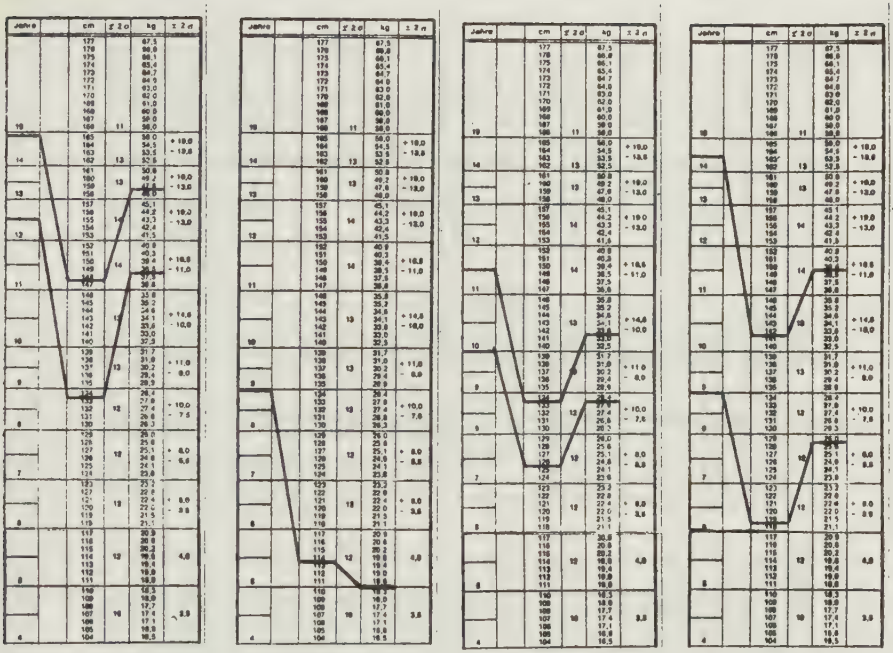

Länge- und Gewichtsentwicklung bei Mädchen mit XO/XX Mosaik. Ebenso zunehmender Längerückstand und zunehmendes Übergewicht mit zunehmendem Alter.

Graphik 8



Länge- und Gewichtsentwicklung bei Kindern mit XO/XY Mosaik.
Zunehmender Längerückstand mit zunehmendem Alter jedoch
weniger zunehmendes Übergewicht.

L i t e r a t u r

1. ALBRIGHT, F., SMITH, P.H. and FRASER, R.: A syndrome characterized by primary ovarian insufficiency and decreased stature. A report of 11 cases with a digression of the hormonal control of axillary and pubic hair. Amer. Journ. Med. Science 204, 1942, 625.

2. BAHNER, F.G., SCHWARZ, H.A., HIENZ, K., WALTER: Turner-Syndrom mit voll ausgebildeten, sekundären Geschlechtsmerkmalen und Fertilität. Acta Endocrin. 35, 1960, 397-403.

3. BARR, M.L.: Das Geschlechtschromatin. Die Intersexualität -Overzier. Thieme, Stuttgart, 1961, 50-70.

4. BLUNCK, W.: Pädiatrische Endokrinologie. Urban und Schwarzenbeck, München, Wien, Baltimore, 1977.

5. BORGHI, A.E., MONTALI, U., BIGOZZI and GIUSTI, G.: XO/XY-mosaicism in a phenotypic female with gonadoblastoma. Acta Paed. Helvetia 2, 1965, 185-192.

6. DAVIDOFF, F. and FEDERMAN, D.D.: Mixed gonadal dysgenesis. Pediatrics, 52/5, 1973, 725-741.

7. DAVIDSON and SMITH: Das Kerngeschlecht der Leukocyten. Die Intersexualität -Overzier. Thieme, Stuttgart, 1961, 74-86.

8. DEGENHARDT, K.H.: Das Turner-Syndrom gibt sich sehr variabel. Med. Welt 27, 1976, 136-141.

9. DEWHURST, J.: Fertility in 47 XXX and 45 X patients. Journ. Med. Genet. 15, 1978, 132.

10. ENGEL, HÖHN, W.H.: Klinik und Genetik des Turner-Syndroms. Dtsch. Ärzteblatt 4, 1970, 241-248.

11. FEDERMAN, D.D.: Abnormal sexual development. W.B. Saunders Company Philadelphia and London 1967.

12. FORD, C.E.: Die Zytogenese der Intersexualität des Menschen. Die Intersexualität -Overzier, Thieme, Stuttgart, 1961, 74-86.

13. FRIDRICH, F., BREITENECKER, G., GOLOB, E.: 45 X Lymphocytenkaryotyp bei funktionierenden Ovarien. Wiener Klin. Wschr. 6, 1974, 148-151.

14. GOLDSTEIN, D.E., KELLY, T.E., JOHANSON, A.J., BLIZZARD, R.M.: Gonadal dysgenesis with 45 XO/ 46 XX mosaicism demonstrated only in a streak gonad. Journ. Pediatrics 90, 1977, 604.

15. HAUSER: Gonadendysgenesie. Die Intersexualität - Overzier. Thieme, Stuttgart, 1961, 304-341.

16. HIENZ, H.A.: Chromosomenfibel. Thieme, Stuttgart, 1971.

17. ILLIG, R., TOLKSDORF, M., MÜRSET, G. and PRADER, A.: LH and FSH response to synthetic LH-RH in children and adolescens with Turner's and Klinefelter's syndrome. Acta Paed. Helvetia 30,1975, 221-231.

18. KEUTEL, J.: Asymmetrische Gonadendysgenesie. Z. Kinderchir. 10, 1971, 77-89.

19. KOSOWICZ, M.: Changes in the medial tibial condyle. A common finding in Turner's syndrome. Acta Endocrinol. 34, 1959, 321.

20. LANGER, L.O.: Dyschondrosteosis, a hereditable bone dysplasia with characteristic roentgenographic features. Amer. Journ. Roentgen 45, 1965, 178.

21. LEGERLOTZ, C. HEIDENREICH, W., PFEIFFER, R.A.: Gonadentumoren und Intersexualität. Geburtsheilk. und Frauenheilk. 31, 1971, 523-534.

22. LEMLI, L. and SMITH, D.W.: The XO syndrome: A study of the differential phenotype in 25 patients. Journ. Pediatrics 63, 1963, 577.

23. LEVI, A. and WEILL: Una affection congenitale et symmetrique du developpement osseux: La dyschondrosteose. Bull. Med. Soc. Hop., Paris, 53, 1929, 1491.

24. MELVIN, GRUMBACH and JUDSON, J. van WYK: Disorders of sex differentation. Textbook of Endocrinol. W.B. Saunders Company, Philadelphia, London, Toronto, 1974, 423-497.

25. MOSHANG, T.H., VALLET, L., CINTRON, C., BONGIOVANI, A.M., EBERLEIN, W.R.: Function in mosaic XO/XY or XX/XY of Turner's syndrome. Journ. Pediatrics, 1972, 460-464.

26. NAHASHIMA, I., ROBINSON, A.: Fertility in a 45 X-female. Pediatrics. 47/4, 1971, 770-773.

27. NEMETHOVA, W., IZAKOVIC, V., LAKOCOVA, M., KLACANSKY, T. und KELLEROVA, E.: Diagnostischer Aussagewert von Untersuchungsbefunden bei der Monosomie X. Mschr. Kinderheilk. 126, 1978, 616,621.

28. OVERZIER: Die Intersexualität. Thieme, Stuttgart, 1961.

29. PAPP, GARDO, Z., HERPAY, S., ARVAY, G.: Echter Hermaphroditismus mit Chromosomenmosaik 46 XX/ 46 XY. Zentralblatt f. Gynäkol. 92, 1970, 1183-1189.

30. PELZ, L., STOLPE, H.J., ERFURTH, F.: Monogonadischer Hermaphroditismus im Kindesalter. M.M.W. 47, 1968, 2765-2774.

31. POLANI, P.E., LESSOF, M.H. and BISHOP, P.M.F.: Colour blindness in "ovarian agenesis" (gonadal dysplasia), Lancet 2, 1956, 118.

32. PRADER: STörungen der Geschlechtsdifferenzierung. Klinik der inneren Sekretion, Labhardt, Springer-Verlag, Berlin, Heidelberg, New York, 1971, 730-759.

33. SCHEDEWITZ, H., RUNNENBAUM, W., KROLL und HEINRICH: Chromosomale, histologische und endokrinologische Untersuchungen bei einem 14jährigen Mädchen mit Gonadendysgenesie vom Typ XO/XY. Mschr. Kinderheilk. 120/2, 1972, 64-69.

34. SCHWANITZ, G., TIETZE, H.U., SCHMIDT, R., EGGER, H.: Das klinische Bild des XO/XY-Geschlechtsmosaikes im Kindesalter, Therapiewoche 27/39, 1977, 6788-6792.

35. STOLECKE, H., PFEIFFER, R.A., HIENZ, H.A., STROHMENGER, P., BIER, L.: Diagnostik und Therapie bei einem Kind mit intersexuellem Genitale und chromosomalem Mosaik. Z. Kinderheilk. 18/1, 1976, 90-96.

36. TIETZE, H.U., SCHWANITZ, G., NOVAK, K., WELTE, W., DHOM, G.: Spontane Menstruationen und follikelhaltige Gonaden bei einem Mädchen mit durchgehender Monosomie X. Therapiewoche 29, 1979, 1299-1301.

37. TURNER, H.H.: A syndrome of infantilism, congenital webbed neck and cubitus valgus. Endokrinol. 23, 1938, 566.

38. WITSCHI und OPITH: Grundlage der Intersexualität. Die Intersexualität -Overzier. Thieme, Stuttgart, 1961, 17-34

39. ZANDER und HENNING: Hormone und Intersexualität. Die Intersexualität -Overzier. Thieme, Stuttgart, 1961, 122-171.

Mein Dank Herrn Priv.Doz.Dr.med.H.U.Tietze, Leitender Arzt und Chefarzt der Cnopf'schen Kinderklinik Nürnberg, für die Überlassung und freundliche Betreuung der Arbeit.

Ich bedanke mich herzlich bei Herrn Prof.Dr.K.Stehr, Direktor der Universität Erlangen-Nürnberg, für die Übernahme des Korreferates.

L e b e n s l a u f

Geboren bin ich am 24.05.1942 in Sotin, Jugoslawien, von Vater Ferdinand Fechtig, Friseur und Mutter Elisabeth, Schneiderin.

Die Volksschule besuchte ich in Sotin, das Gymnasium in Vukovar, abgeschloßen mit Abitur 1960.

Das Medizinstudium begann ich im Oktober 1960 an der Medizinischen Fakultät der Universität Zagreb, Jugoslawien, und beendete es im Februar 1967.

Die obligatorische Medizinalassistenz-Zeit verbrachte ich im Kreiskrankenhaus Vukovar, bis März 1968. Anschließend wurde ich in der Kinderabteilung des gleichen Krankenhauses als Assistenzärztin tätig, bis März 1969.

Von März 1969 bis Mai 1970 arbeitet ich in der Poliklinik für Säuglinge und Kleinkinder des Gesundheitsamtes Osijek.

Daraufhin kam ich nach Deutschland, wo ich im Oktober 1970 die deutsch Approbation erteilt bekam (Hessisches Sozialministerium Wiesbaden).

Meine berufliche Laufbahn in Deutschland wie folgt:

Vom 15.08.1970 - 15.07.1971 Assistenzärztin in der Inneren Abteilung des Ketteler-Krankenhauses in Offenbach/Main.

vom 01.10.1971 - 29.02.1972 Assistenzärztin in der Kurklinik Taubertal der BFA in Bad Mergentheim.

Vom 01.03.1972 bis 15.08.1976 Assistenzärztin in der Cnopf'schen Kinderklinik Nürnberg, zunächst als Assistenärztin in der Facharztausbildung, ab 01.09.1974 Facharztanerkennung als Kinderärztin, in der Zeit vom 01.07.1974 - 01.04.1975 in Oberarzt-Funktion.

Im September 1975 heiratete ich Boris Novak, Diplom-Elektro-Ingenieur, im August 1976 beendete ich meine Tätigkeit in der Klinik wegen Mutterschaft.

Zur Zeit bin ich nur nebenamtlich im Jugendärztlichen Dienst des Gesundheitsamtes Nürnberg tätig und mache gelegentlich Kinderarztpraxis-Vertretungen.